がん社会を診る

中川　恵一

接種後副反応で「誤診」の恐れ

4月のはじめ、2回目の新型コロナワクチンの接種を受けた翌日、38度の熱が出て、仕事を休みました。医療従事者を対象にした調査の結果、ファイザー製のワクチンを2回打った人の4割弱、20代の女性では半数以上に37・5度以上の発熱が見られました。

このワクチンの副反応として、接種した肩の痛みや発熱は有名になりました。一方、あまり知られていないのは、わきの下のリンパ節の腫れ、医学用語では腋窩（えきか）リンパ節腫大です。

先日、喉頭がんと食道がんの併発患者に陽電子放出断層撮影（PET）検査をしたところ、左の腋窩リンパ節に多数の陽性所見がみられました。コロナがなければ、「遠隔転移ありで、完治は困難」と判断してもおかしくなかったかもしれません。

PET検査は、放射性物質を含む薬剤を注射し、がんに集まる放射線を検出する装置です。主に、ブドウ糖に放射性物質を化合させたフルオロデオキシグルコース（FDG）を注射します。

がん細胞は正常の細胞より増殖速度が速い一方、呼吸によるエネルギー産生の効率が悪いため、大量のブドウ糖を必要としています。FDGはがん細胞に取り込まれやすいため、全身のがんの広がりが分かるのです。

さて、ファイザーやモデルナのワクチンを注射すると、ウイルス表面の突起のタンパク質に対する抗体ができます。その前線基地が注射した側の腋窩リンパ節です。免疫細胞の活動が活発になるため、リンパ節は腫大し、ブドウ糖の消費も高まるため、PET検査でも陽性になるのです。

さきほどの患者は、検査の直前にワクチンを接種していたことが分かり、「誤診」は避けることができました。ただ、コロナ以前にはほとんど目にしたことがない検査所見ですから、注意が必要です。

腋窩リンパ節についての検査は、可能であれば、1回目のワクチン接種の前か、2回目から4～6週間経過してからがよいとされています。乳がん検診を受ける際も同じような注意が必要です。

コロナは、検診の自粛や治療の遅れなど、がん医療にも影響を与えていますが、検査でも混乱を起こしています。やっかいなウイルスです。

（東京大学特任教授）

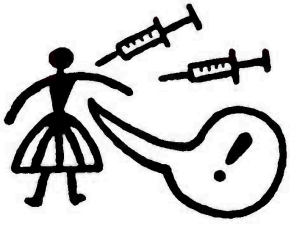

イラスト・中村　久美